

みんなの健康ラジオ

『40歳からの眼科健診の勧め』

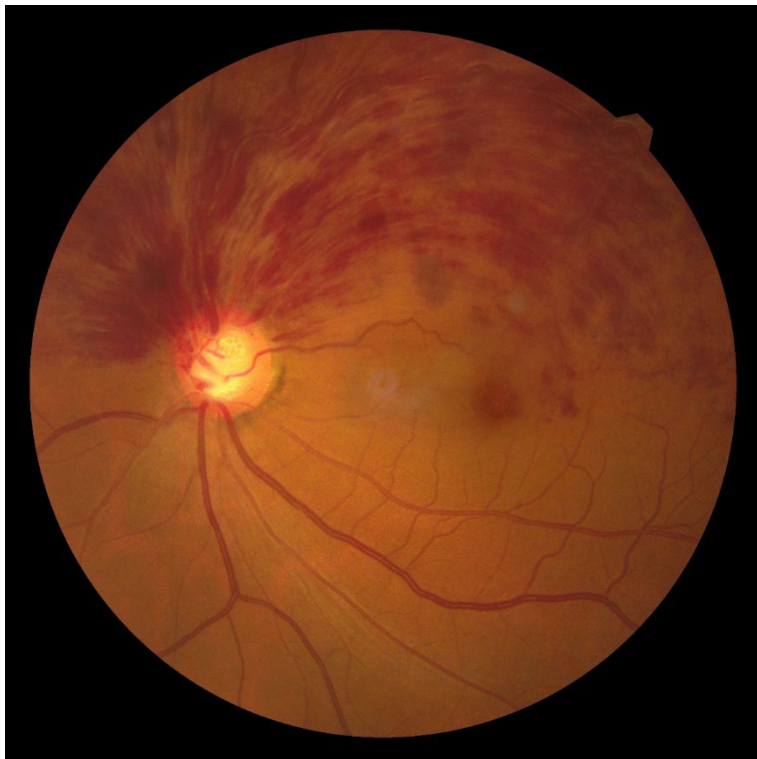(2026年6月18日)

横浜市眼科医会

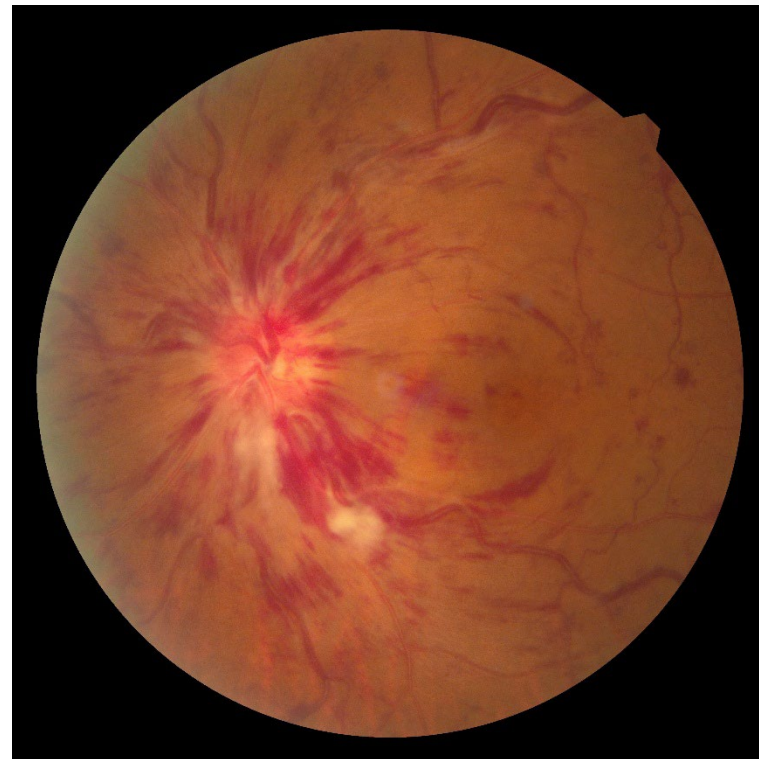立場すぎもと眼科

杉本 和久

眼底出血（網膜中心静脈閉塞症）



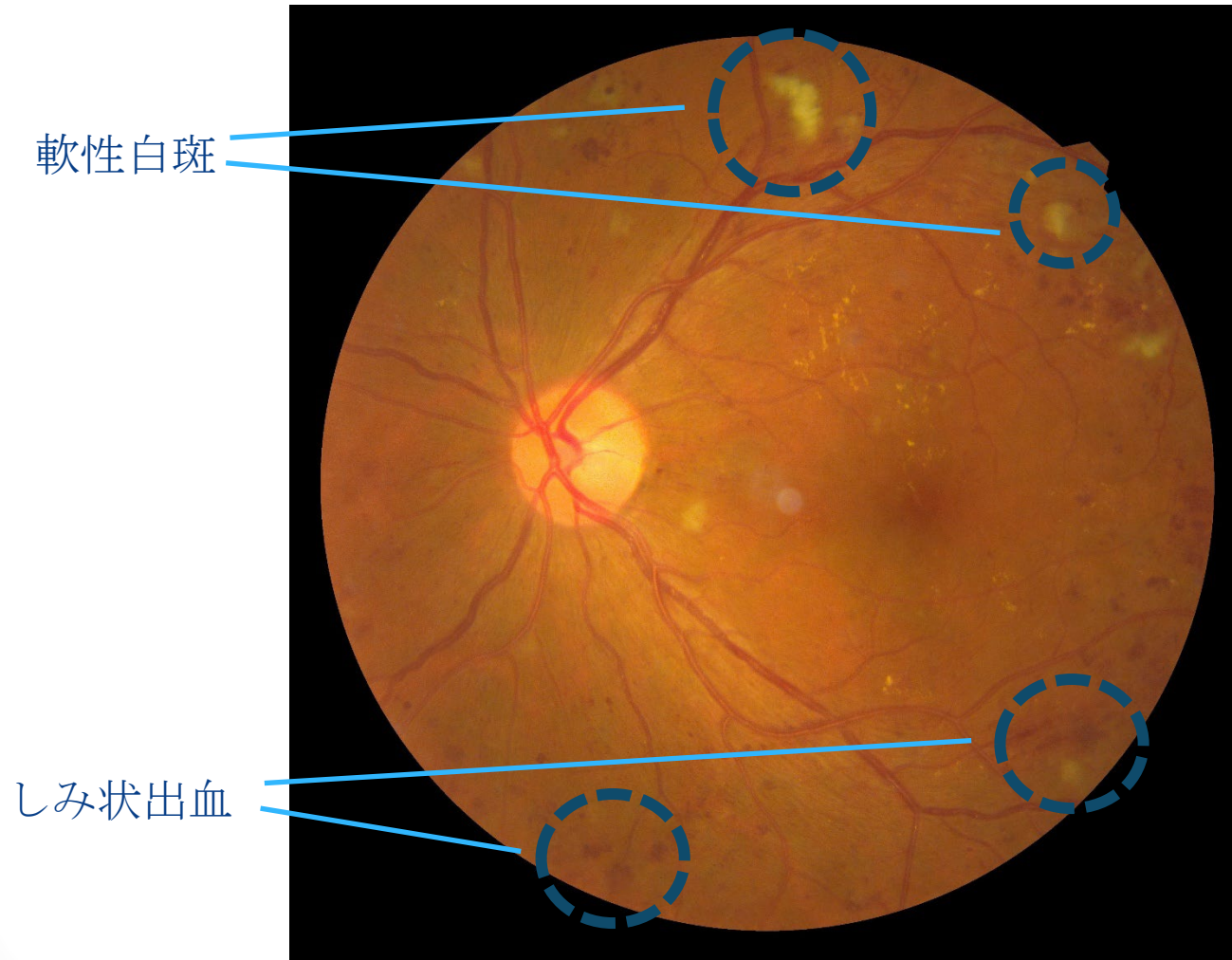
網膜の上方が眼底出血している



網膜の全体が眼底出血している


基礎疾患として高血圧・動脈硬化を有する事が多い

糖尿病網膜症



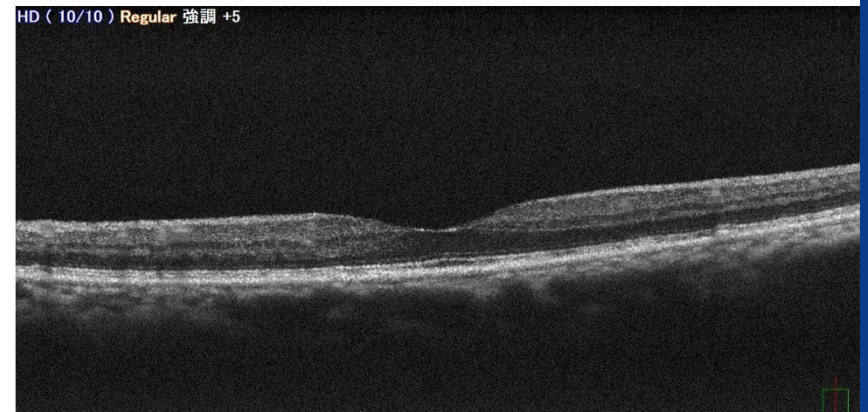
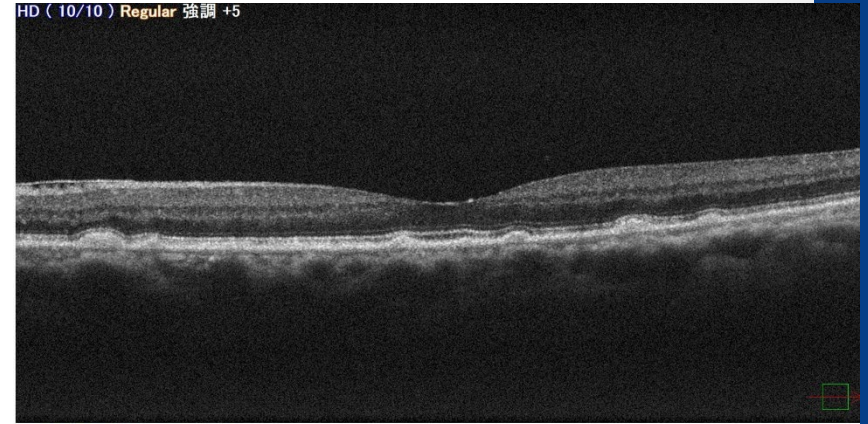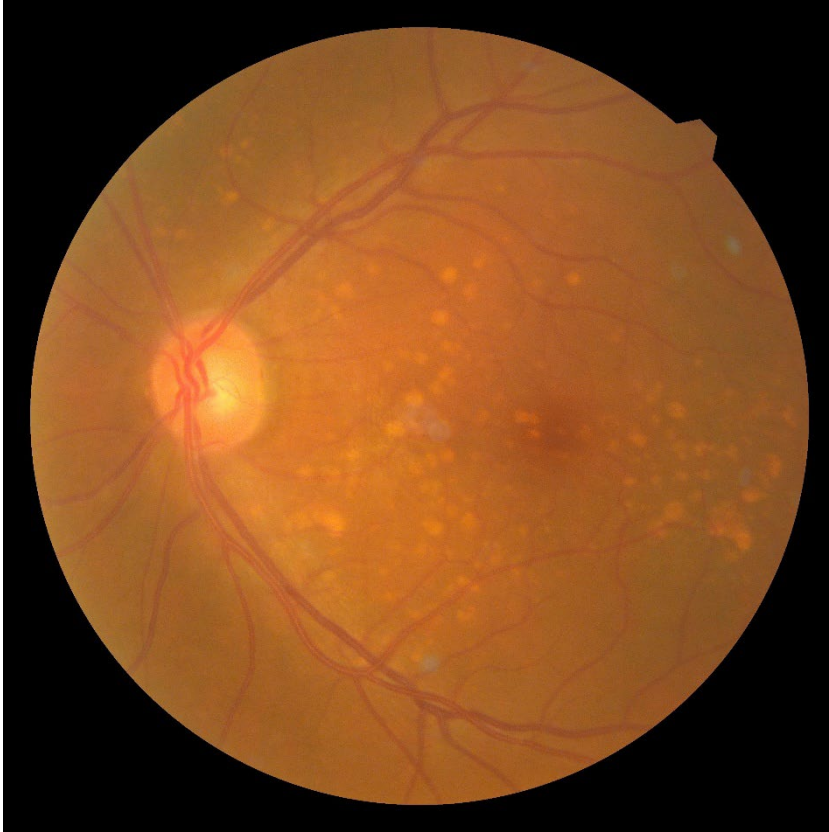点状出血・しみ状出血や軟性白斑を認める

緑内障の視野異常



緑内障による視野欠損のイメージ（左図）
上方が見えづらくなっている
視野検査（右図）を行うと、欠損部位が黒く表示される

加齢黄斑変性の一例



加齢黄斑変性の前駆病変のドルーゼン
(黄色い点) が散在

同じ症例の光干渉断層計 (OCT)画像
ドルーゼンは網膜色素上皮下の
沈着物として見られる